ZÄK 2008

Störfeld, Zahnherd und Diagnosemethoden

Der Zahnarzt ist leider sehr häufig die letzte Anlaufstelle für Patienten mit chronischen Erkrankungen. Oft kommen diese Patienten, nachdem sie zuvor schon mehrere Ärzte konsultiert haben, ohne dass die Ursache für ihre Beschwerden gefunden werden konnte, zum ganzheitlich tätigen Zahnarzt.

DDr. Margit A. Riedl-Hohenberger

Den endogenen und exogenen Störfeldern sowie bakteriellen Herden im Zahn-, Mund- und Kieferbereich kommt eine besondere pathogene und damit auch therapeutische Bedeutung zu, die in der Praxis oft unterschätzt wird. Sehr häufig haben Erkrankungen und ihre Symptome im Bereich der Mundhöhle Auswirkungen auf die verschiedensten Körperregionen.

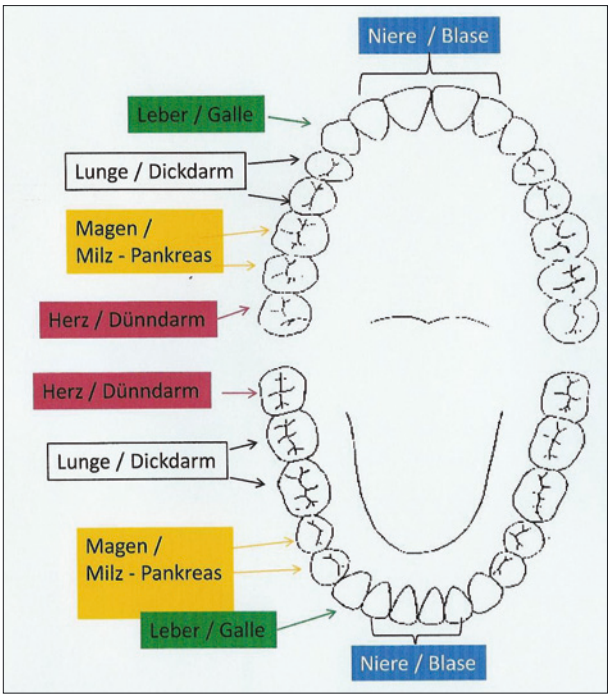

Abb. 1: Zahn-Organ-Beziehung rechts und links im Ober- und Unterkiefer

Was ist ein „Herd" oder „Störfeld"?

Der Herd, das Störfeld, ist eine subchronische Entzündung um nicht abbaufähige, körperfremde oder denaturierte körpereigene Substanzen. Er besteht aus lymphozytär-plasmazellulären Infiltrationen und einer Desaggregation der Grundsubstanz (Stacher). Die Ausdehnung der Infiltrate und der Desaggregation wechselt unter dem Einfluss von Sekundärbelastungen. Der Herd ist also eine verborgene Entzündung, die lokal verläuft, aber in der Lage ist, in mitunter weit entfernten Körperregionen Symptome (Fernstörungen) auszulösen.

Aufgabe einer speziellen Herddiagnose ist es, die Beziehungen zwischen den schmerzenden oder entzündeten Stellen und deren Ursache zu erkennen.

An ein Herdgeschehen gedacht werden sollte bei:

- jeder atypischen und/oder chronischen Verlaufsform einer Krankheit
- jedem unerklärbaren Therapieversagen trotz bestmöglicher Behandlung
- jedem degenerativen Geschehen
- jeder inadäquaten überschießenden Reizantwort (auch Allergien) etc.

Bei folgenden Symptomen sollte überprüft werden, ob ein Herd die Ursache der Erkrankung ist:

- Beschwerden des rheumatischen Formenkreises
- funktionellen Beschwerden an Gelenken und Muskeln
- Kopfschmerzen und Migräne
- ständig wiederkehrenden Entzündungen verschiedener Organe
- Hauterkrankungen, Ekzemen
- neuralgischen Beschwerden etc.

Störfelder, Entzündungsherde und Fremdkörper im ZMK-Bereich

Störfelder im Zahn-, Mund- und Kieferbereich können lange als kompensierte Belastung für den Organismus latent, aber symptomlos vorhanden sein, jedoch jederzeit eine unterschiedliche Symptomatik verursachen. Dazu zählen devitale Zähne, chronisch entzündete

Zähne, entzündete Knochentaschen (Parodontitis), chronische Kieferentzündung (Restostitis bzw. Leerkieferostitis), Zysten im Kieferbereich, alle dentalen Werkstoffe und Fremdkörper im Kieferknochen wie z.B. Implantate, Metallsplitter oder Metallstaub, frakturierte Wurzeln (Wurzelreste), verlagerte, deformierte oder retinierte Zähne sowie wurzelspitzenresizierte und endodontisch versorgte Zähne. Nicht zu vergessen Operationsnarben.
Aus Sicht der ganzheitlichen Zahnheilkunde können alle diese Störfelder durch bakterielle Infektionen und Abwanderung von Toxinen ossär, lymphatisch, immunologisch, vasal, endokrin, vegetativ-nerval und meridianspezifisch auf die Regulationsfähigkeit des gesamten Organismus einwirken, diesen stören und blockieren. Durch die lange Wirkungsdauer wird zusätzlich auch die Stoffwechselleistung zunehmend belastet. In der Folge kann bereits durch die Reduzierung der körpereigenen Abwehrkräfte und mit dem Zusammenbruch der lokalen Abwehrschranke durch endogene oder exogene Faktoren aus diesem potenziellen Störfeld ein aktives Herdgeschehen werden, das sowohl ad loco als auch über Fernwirkung an Organen manifest werden kann. Die Ausdehnung wechselt unter Einfluss von Sekundärbelastungen (z.B. Stress, Umweltbelastung u.a.) und ist je nach Konstitution und Vorbelastung unterschiedlich.

Dabei zu beachten ist: Nicht jedes Störfeld ist ein Herd, aber jeder Herd ist ein Störfeld!

Diagnosemethoden

1. Voraussetzung ist eine ausführliche **Anamnese;** weiters Inspektion der Mundhöhle, Palpation des Gesichtsschädels und der HWS, Vitalitätsprüfung, Palpation intraoral und assoziierter extraoraler Lymphregionen sowie klinische zahnärztliche Diagnostik inklusive Perkussion der Zähne.

2. **Röntgen:** Um sich einen Überblick zu verschaffen, ist eine **Panorama-Übersichtsaufnahme** sehr hilfreich. Für einzelne Details sind jedoch **Einzelbildaufnahmen** unabdingbar. Aufgrund von Projektionsproblemen zeigt sich des Öfteren ein deutlicher Widerspruch zwischen der klinischen Relevanz und intraossären Ausdehnung einerseits und der röntgenologischen Darstellung andererseits. Da bereits mindestens 30–40% der Knochenstruktur pathologisch verändert sein müssen (Thomsen), um röntgenologisch relevant sein zu können, hinkt der Röntgenbefund sehr oft dem klinischen Geschehen nach. Ein weiterer diagnostisch verhängnisvoller Effekt bei unauffälligem Röntgenbefund ist nach Kalzium- und Phosphatsverlust die Anreicherung mit Schwermetallkofermenten (Kupfer, Eisen, Zink) im osteolytisch veränderten Knochenareal (Lechner).

Abb. 2: Applied Kinesiology - Zahnherdtestung

3. Die **Computertomographie (CT)** ist ganz speziell für die Beurteilung von Hohlräumen und Kavernen zu empfehlen. Sie zeigt hohe Detailschärfe bei knöchernen Strukturen und die Schichten sind individuell einstellbar. Nachteile sind die hohe Strahlenbelastung und die fehlende Möglichkeit der Weichgewebsdarstellung.

4. Mit Überlegenheit präzise lässt sich der Entzündungsbereich mit der **Magnetresonanztomographie (MRT)** darstellen (sehr hohe Auflösung). Hier gibt es zwar keine Röntgenstrahlung, aber eine sehr starke elektromagnetische Belastung. Eine apparativ sehr aufwändige und teure Untersuchung, die gezielt eingesetzt werden sollte.

5. Über die Kenntnis der **energetischen Wechselbeziehungen** zwischen Störungen im Zahn-, Mund- und Kieferbereich und Organstörungen haben wir die Möglichkeit, das sehr komplexe Steuerungssystem unseres Organismus zu erfassen. Jeder Zahn ist nach Voll und Kramer über Verbindungsbahnen (Meridiane bzw. Funktionskreise) bestimmten Organen zugeordnet **(Abb. 1).**

6. Eine große Bereicherung und Erweiterung der Diagnostik, um schnell und ohne aufwändige diagnostische Methoden zu einer Übersichtsdiagnose bei unklarem Herdgeschehen im Kopfbereich, aber auch bei Organstörungen, die klinisch nicht manifest sind, zu gelangen, stellt die **Applied Kinesiology** (AK) dar. Dabei handelt es sich um eine Testmethode, bei der mithilfe standardisierter Prüfverfahren für einzelne Muskeln des Körpers bzw. besser durch die Diagnose der Stärkeänderung dieser Muskeln die Reaktion des Körpers auf Reize und Substanzen gemessen werden kann **(Abb. 2).** Der Zusammenhang zwischen Zahnherd und körperlichem Beschwerdebild kann dem Patienten damit sehr anschaulich vermittelt werden. Der Therapeut erhält sowohl auf funktioneller als auch auf humoraler und neuronaler Ebene wichtige Informationen.

7. Mittels einer **probatorischen Neuraltherapie** ist ein Ausschalten des Störfeldes bzw. Herdes, des Odontons, das als ursächlich für eine Irritation, Missempfindung oder eine manifeste Erkrankung angesehen wird, möglich. Es ist eine Art unspe-

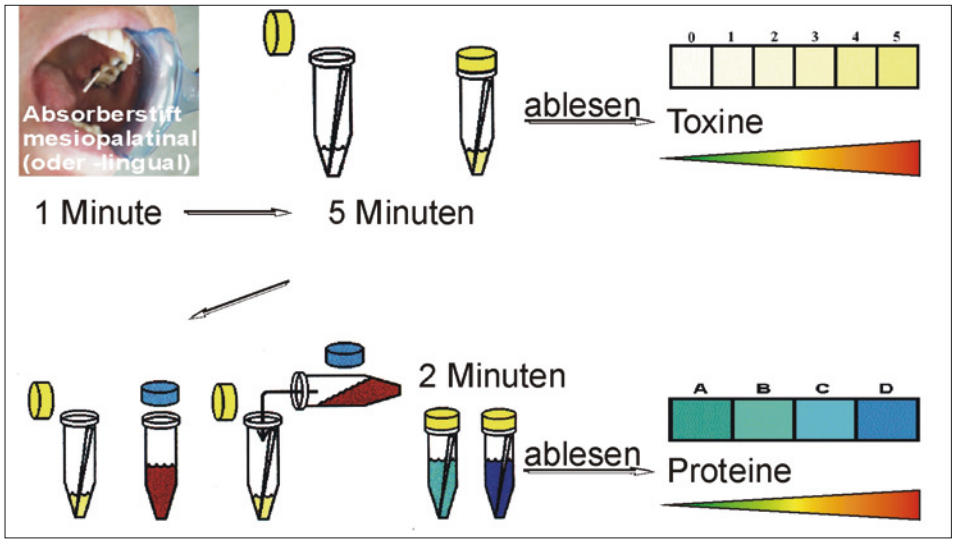

Abb. 3: Quantitativer Toxin- und Proteinnachweis mit dem TOPAS-Test (Fa. Komstar Clinical Science/Schweiz)

zifische Regulationstherapie. Die Beschwerden (Fernwirkung) können, so lange die Betäubung anhält, ausgeschaltet werden. Dadurch lassen sich dem Patienten die Zusammenhänge, was man durch eine Sanierung erreichen kann, sehr eindrucksvoll darstellen. Die Diagnose lässt sich damit verifizieren – beispielsweise bei einem Patienten, der unmittelbar nach Injektion eines auf Verträglichkeit getesteten Neuraltherapeutikums an den störenden Zahn seit Monaten zum ersten Mal wieder schmerzfrei Treppen steigen kann.
Als weitere komplementäre Testverfahren sind auch die Elektroakupunktur nach Voll sowie die Decoder-Dermographie u.a. zu erwähnen.

8. Schon Jahre bevor röntgenologische Veränderungen sichtbar werden und irreversible Zahn- und Gesundheitsschäden entstehen, ist mit dem **TOPAS-Test** (Toxic Oral Pathology Assessment) der Nachweis einer erhöhten Absonderung von bakteriellen Zahntoxinen aus herdverdächtigen devitalen Zähnen und Parodontoseherden möglich. Der Test beruht auf einer Reaktion bakterieller Toxine im Sulcusfluid mit chemischen Reagenzien, die einen gelben Farbumschlag hervorrufen. Zusätzlich kann man erhöhte parodontale Konzentrationen von bakteriellen und humanen Entzündungsproteinen (blauer Farbumschlag) feststellen und es lässt sich damit die Aktivität einer Pathologie quantifizieren und verfolgen **(Abb. 3)**.

9. Eine Möglichkeit, über **labormedizinische Untersuchungen** wissenschaftlich und reproduzierbar den Nachweis einer potenziell immunogenen Belastung zu erbringen, besteht durch die **Effektorzelltypisierung auf Eiweißzerfallsprodukte** (Mercaptane und Thioether etc.) (Abb. 4). Das ermittelte Zytokinmuster (TH1-IFN-γ/TH2-IL-10) zeigt anhand von Mercaptanen und Thioether an, ob zum aktuellen Zeitpunkt eine Immunreaktion gegen diese Substanzen stattfindet. Bei diesen Eiweißzerfallsprodukten besteht keine direkte Korrelation zur Dosis (d.h. zur Toxinmenge), sondern eine individuell erworbene Empfindlichkeit, die allerdings durch andere Entzündungsprozesse verstärkt werden kann. Ein positiver Befund (deutliche Interferongamma-Induktion) spricht einerseits für eine Sensibilisierung und andererseits auch für eine akute oder persistierende getriggerte Entzündungsreaktion. In die Diagnostik müssen auch **exogene Störfelder** wie z.B. alle dentalen Werkstoffe einbezogen werden. Jeder Werkstoff, der in den Mund eingebracht wird, kann über eine Zytokinstimulation zu einer systemischen Belastung führen. Daher wäre es für jeden Zahnarzt absolut empfehlenswert, eine eventuelle Unverträglichkeit bzw. Sensibilisierung auf Zahnwerkstoffe (z.B. Wurzelfüllmaterialien) im Labor mittels **Lymphozyten-Transformationstest** (Nachweis einer Typ-IV-Allergie) **(Abb. 5)** oder weiterer labordiagnostischer Tests wie z.B. dem **Basophilen-Degranulationstest** (Nachweis einer Typ-I-Allergie) oder einer **Effektorzelltypisierung** (Nachweis einer Typ-IV-Allergie) abzuklären. Im Prinzip kann jeder dentale Werkstoff eine Sensibilisierung verursachen.

Allergen-induziertes TH1/TH2-Zytokinprofil (Effektorzelltypisierung)

				Normalwert
IFN-γ	Mercaptan	11,8	IU/ml	< 0,3
IL-10	Mercaptan	< 5,0	pg/ml	< 5,0
IFN-γ	Thioether	15,3	IU/ml	< 0,3
IL-10	Thioether	44,2	pg/ml	< 5,0
IFN-γ	Skatol	4,3	IU/ml	< 0,3
IL-10	Skatol	< 5,0	pg/ml	< 5,0

Der Befund zeigt eine deutliche Freisetzung von IFNγ durch die getesteten Eiweißzerfallsprodukte. Dieser Befund unterstützt den klinischen Verdacht auf eine durch diese Substanzen induzierte lokale oder systemische Entzündungsreaktion.

Abb. 4: Effektorzelltypisierung auf Eiweißzerfallsprodukte; Befund (individueller Patientenfall) erstellt am Institut für Medizinische Diagnostik Berlin

Zusammenfassung

Die immunologischen und toxischen Belastungen aus dem oralen Bereich mit all ihren individuellen Auswirkungen auf den gesamten Organismus werden im klinischen zahnmedizinischen Alltag sehr oft ignoriert. Das Problem ist, dass es selbst mit noch so perfekten Methoden der Wurzelbehandlung nicht

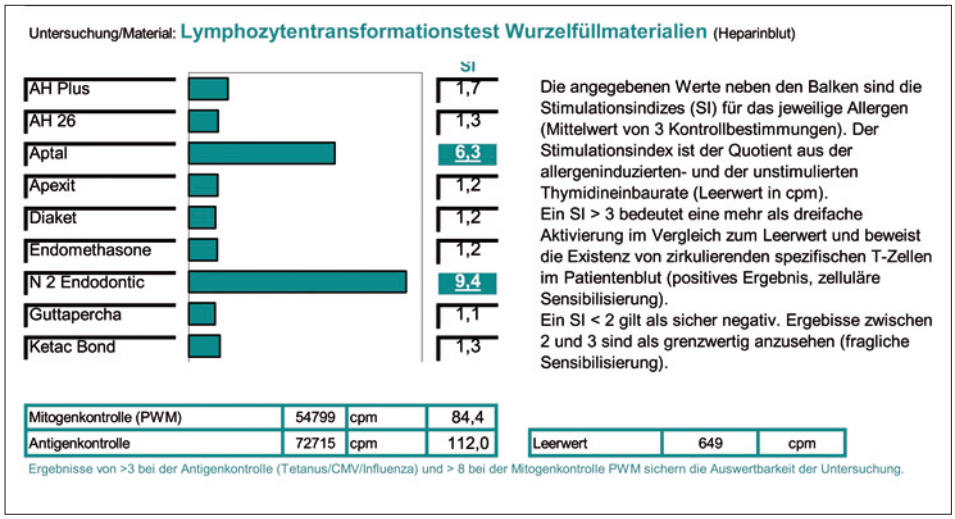

Abb. 5: LTT-Wurzelfüllmaterial; Befund (individueller Patientenfall) erstellt am Institut für Medizinische Diagnostik Berlin

gelingt, alle Seitenkanäle frei von avitalen organischen Substanzen und/oder bakteriellen Infektionen zu bekommen.

Bei vielen meiner Patienten konnte ich die Stoffwechselprodukte pathogener Mundkeime als Ursache für „allgemeinmedizinische“ Krankheiten feststellen. Grundsätzlich habe ich die Erfahrung gemacht, dass solche Erkrankungen nicht solitär auftreten, sondern oft in Verbindung mit der Unverträglichkeit dentaler Werkstoffe, Umweltbelastung und bestehenden chronischen Erkrankungen (z.B. Borreliose etc.) stehen.

Bei der Erstellung eines Gesamtherdstatus ist als interdisziplinäres Konsilium die Teamarbeit der verschiedenen medizinischen Sparten gefordert, die einerseits bei der diagnostischen Abklärung Wiederholungsuntersuchungen vermeidet und andererseits den therapeutischen Weg aufeinander abstimmt und damit intensiviert. Die fehlenden Erfolge von korrekt angewandten Therapien könnten damit sehr oft vermieden werden.

DDr. Margit A. Riedl-Hohenberger ist Fachärztin für Zahn-, Mund- und Kieferheilkunde sowie Ärztin für Allgemeinmedizin mit Praxisschwerpunkt ganzheitliche Zahnheilkunde in Innsbruck.